



Localizador: 16032

Informe de Consenso Ibero-Latinoamericano 2016 sobre la clasificación clínica y terapéutica de la rosácea

Report of the 2016 Ibero-Latin-American Consensus about
clinical and therapeutic classification of rosacea

Grupo Ibero-Latinoamericano de Estudio de la Rosácea (GILER) – CILAD

Coordinadores: Ana Kaminsky (Argentina), Mercedes Flórez White (Colombia, EEUU), Jaime Piquero Martín (Venezuela), María Isabel Herane (Chile) y Juan Carlos Diez de Medina (Bolivia).
Integrantes: Nélica Raimondo (Argentina), Edileia Bagatin (Brasil), Denise Steiner (Brasil), Emilia Zepi (Chile), Mónica Rivera (Colombia), Floribeth Madrigal (Costa Rica), Aurora Guerra (España), Diego del Ojo (España), Gilberto Adame (México), Isabel Arias (México), Leonel Ferro (México), Minerva Gómez (México), Jorge Moreno (México), Luz Cantilo (Nicaragua), Roxana Maciel (Paraguay), Betty Sandoval (Perú), Manuel del Solar (Perú), Elda Giansante (Venezuela), Ricardo Pérez Alfanzo (Venezuela)

Palabras clave:

Rosácea, clasificación,
formas especiales,
variantes, guía
terapéutica.

Key words:

Rosacea, classification,
special forms,
variant, therapeutic
guide.

* Grupo Ibero-Latinoamericano
de Estudio de la Rosácea
(GILER). Capítulo científico
del CILAD.

Recibido: 19/Julio/2016.
Aceptado: 26/Julio/2016.



RESUMEN

El Grupo Ibero-Latinoamericano de Estudio de la Rosácea (GILER), integrante del Capítulo de *acné, rosácea y estados relacionados*, del Colegio Ibero-Latinoamericano de Dermatología (CILAD), dio a conocer recientemente el resultado de sus deliberaciones sobre la clasificación de la rosácea y su terapéutica. En este Consenso se presenta el resultado final de las discusiones mantenidas por el Grupo Ibero Latinoamericano de Estudio de la Rosácea (GILER-CILAD) acerca de la clasificación y tratamiento de la rosácea. Se propone una clasificación en la que se incluyen los subtipos clásicos; se incorpora a la clasificación, la rosácea infantil y la rosácea extrafacial como formas especiales y como variante de la granulomatosa. Se diagrama una guía terapéutica, basada en la experiencia internacional y en la de los integrantes del grupo. Se excluyen las drogas y procedimientos que no tienen evidencia suficiente.

ABSTRACT

The Grupo Ibero-Latinoamericano de Estudio de la Rosácea (GILER) (Ibero-Latin American Group for the Study of Rosacea), a member of the Acne, Rosacea and Related Conditions Chapter, of the Colegio Ibero-Latinoamericano of Dermatology (CILAD), announced recently the outcome of its deliberations on the classification of rosacea and its therapy. In this consensus, the outcome of the discussions held by the Ibero-Latin American Group for the Study of Rosacea (GILER-CILAD) about the classification and treatment of rosacea, is presented. A classification that includes classical subtypes is proposed. The included in this classification are: child rosacea and rosacea extrafacial as special forms and as a variant, the granulomatous form. A diagram is presented as a therapeutic guide, which is based on international experience and that of the members of the group. Drugs and procedures that do not have enough evidence, are excluded.

El Grupo Ibero-Latinoamericano de Estudio de la Rosácea (GILER), integrante del Capítulo de *acné, rosácea y estados relacionados*, del Colegio Ibero-Latinoamericano de Dermatología (CILAD), dio a conocer recientemente el resultado de sus deliberaciones sobre la clasificación de la rosácea y su terapéutica.

Este grupo de expertos en rosácea se creó en mayo del 2015 en la ciudad de Lima, Perú, por

iniciativa de Ana Kaminsky (Argentina), Mercedes Flórez-White (Colombia, EEUU), Jaime Piquero Martín (Venezuela), María Isabel Herane (Chile) y Juan Carlos Diez de Medina (Bolivia). Está integrado por 24 dermatólogos de países latinoamericanos y de la península ibérica.

El grupo decidió abocarse inicialmente a dos aspectos relevantes: la clasificación y el tratamiento de la rosácea. Esto demandó casi un año

de deliberaciones, incluida una revisión exhaustiva y crítica de la bibliografía disponible sobre la clínica y el tratamiento de la enfermedad, en la que la experiencia de cada integrante del grupo fue muy importante. Durante este tiempo se realizaron intercambios de opiniones a través del correo electrónico y de conferencias por Skype. Estas dos herramientas facilitaron el múltiple intercambio de correos, así como las discusiones y análisis de los artículos científicos en tiempo real. Asimismo, en oportunidad de reuniones científicas que se celebraron en distintos países se utilizó la videoconferencia por Skype para permitir la asistencia «virtual» de coordinadores del grupo.

La rosácea es una afección inflamatoria crónica de la piel, de causa desconocida, que afecta principalmente a la zona centro facial. Abarca un amplio grupo etario, desde niños a adultos mayores, en ambos sexos y por lo general comienza entre la tercera y cuarta décadas de la vida. Se presenta con más frecuencia en personas de piel clara, fototipos I y II de Fitzpatrick, aunque puede también observarse en individuos de otras etnias o con otro color de piel en menor grado.¹ La prevalencia publicada en múltiples estudios epidemiológicos y que corresponden a diferentes áreas geográficas es entre el 1 y 20%, aunque no necesariamente reflejan lo que sucede en la población en general, así como tampoco en cada subtipo.²

La rosácea se presenta con un amplio espectro de manifestaciones clínicas, que incluyen enrojecimiento facial transitorio o persistente, telangiectasias, pápulas y pústulas inflamatorias. Otras características clínicas son sequedad, y descamación, edema, placas, hipertrofia glandular o fibrosa (fimas), y a veces alteraciones oculares. Es una enfermedad de alto impacto psicosocial y la sensación de quemaduras y pinchazos contribuye a la desazón del paciente.³

Los mecanismos patogénicos de la enfermedad no son suficientemente claros hasta el momento, lo que condiciona las posibilidades para un tratamiento eficaz.⁴

Esta breve introducción de algunos hechos destacados en rosácea, tanto clínicos como terapéuticos, movilizaron al grupo de expertos a intentar una clasificación nosológica de consenso (Tabla 1) y con base en ella, sugerir la terapéutica.

Se revisaron las clasificaciones publicadas por autores de diversas instituciones académicas, asistenciales o de investigación. Dentro de las formas de presentación clásicas se definieron cuatro subtipos (Figuras 1, 2, 3 y 4), determinados por los hallazgos clínicos predominantes. A su vez, estos subtipos se clasificaron de acuerdo con la severidad en leve, moderado o severo con el fin de facilitar la elección del tratamiento. La rosácea ocular, quedó incluida como un subtipo, dentro de las formas clásicas, debido a que puede ocurrir con o sin un diagnóstico de rosácea cutánea.⁵⁻⁸ Se estima que la afectación ocular ocurre en 6 a 50% de los pacientes con rosácea cutánea.⁴ Aunque los subtipos están perfectamente definidos, hay

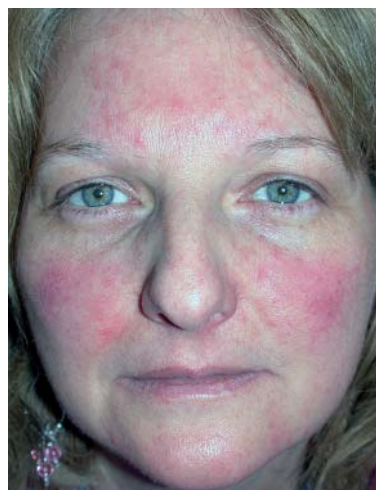

Figura 1. Rosácea eritemato-telangiectásica (subtipo 1).

Tabla 1. Clasificación nosológica de la rosácea.

Tabla 1. Clasificación nosológica de la rosácea.				
Formas clásicas subtipos*		Formas especiales	Variante	
1. Eritemato-telangiectásica 2. Pápulo-pustulosa 3. Glandular hiperplásica/fimatoso 4. Ocular		Rosácea infantil Rosácea extrafacial	Rosácea granulomatosa	
(*) Grado de severidad (modificado de: J Am Acad Dermatol 2004;50:907-912).				
Severidad	Eritema	Telangiectasias	Pápulas/pústulas	Placas
Leve	Sólo eritema episódico (<i>flushing</i>)	Ausentes	Aisladas	Ninguna
Moderado	Eritema episódico (<i>flushing</i>) con poco eritema persistente	Pocas (evidentes sólo con magnificación)	Algunas	Ninguna
Severo	Eritema persistente intenso	Evidentes a simple vista y abundantes	Abundantes	Presentes

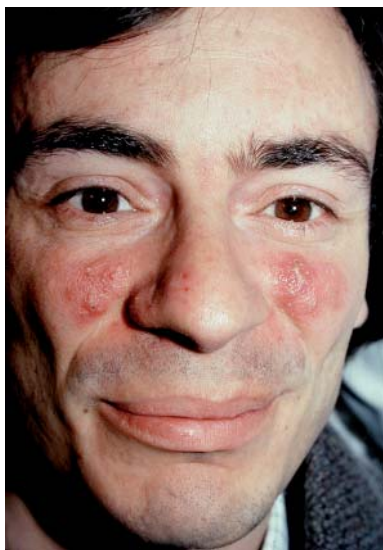

Figura 2. Rosácea pápulo-pustulosa (subtipo 2).

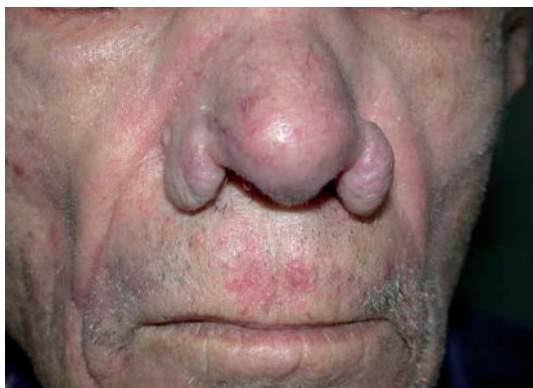


Figura 3. Rosácea glandular hiperplásica/fimatosa (subtipo 3).

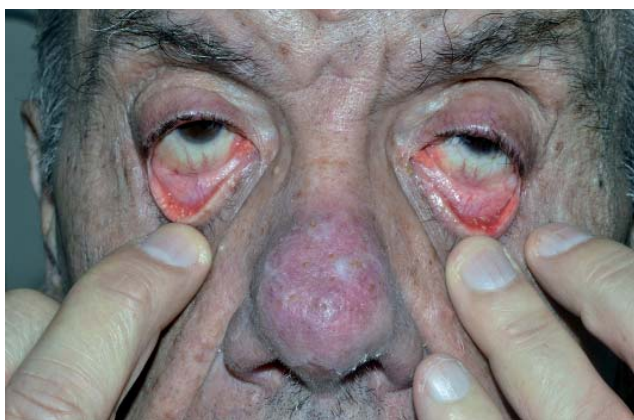

Figura 4. Rosácea ocular (subtipo 4).

que tener en cuenta que un paciente puede presentar múltiples subtipos simultáneamente.

El grupo de expertos de GILER coincidió con un estudio reciente en el que encontró que sólo una pequeña proporción de sujetos con rosácea eritemato-telangiectásica progresan a rosácea pápulo-pustulosa y en forma similar a rosácea fimatosa.³

La rosácea infantil (*Figura 5*) y la extrafacial (*Figura 6*) fueron incluidas como formas especiales por sus características clínicas, que difieren en ciertos aspectos de las formas clásicas.

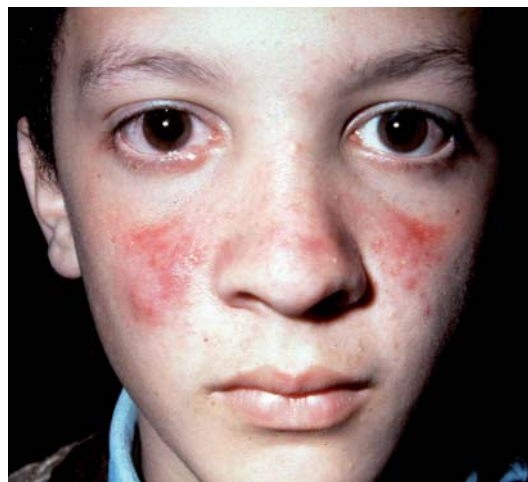

Figura 5. Rosácea infantil (forma especial).

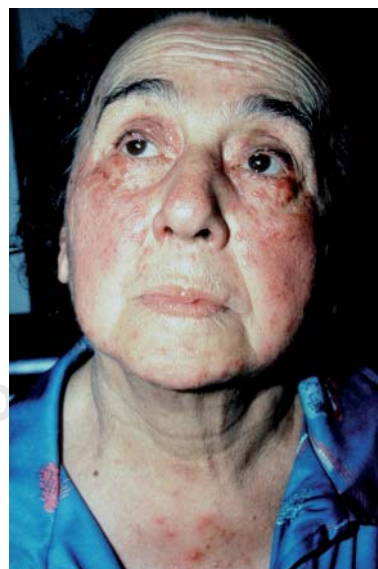

Figura 6. Rosácea extrafacial. Cara y pecho (forma especial).

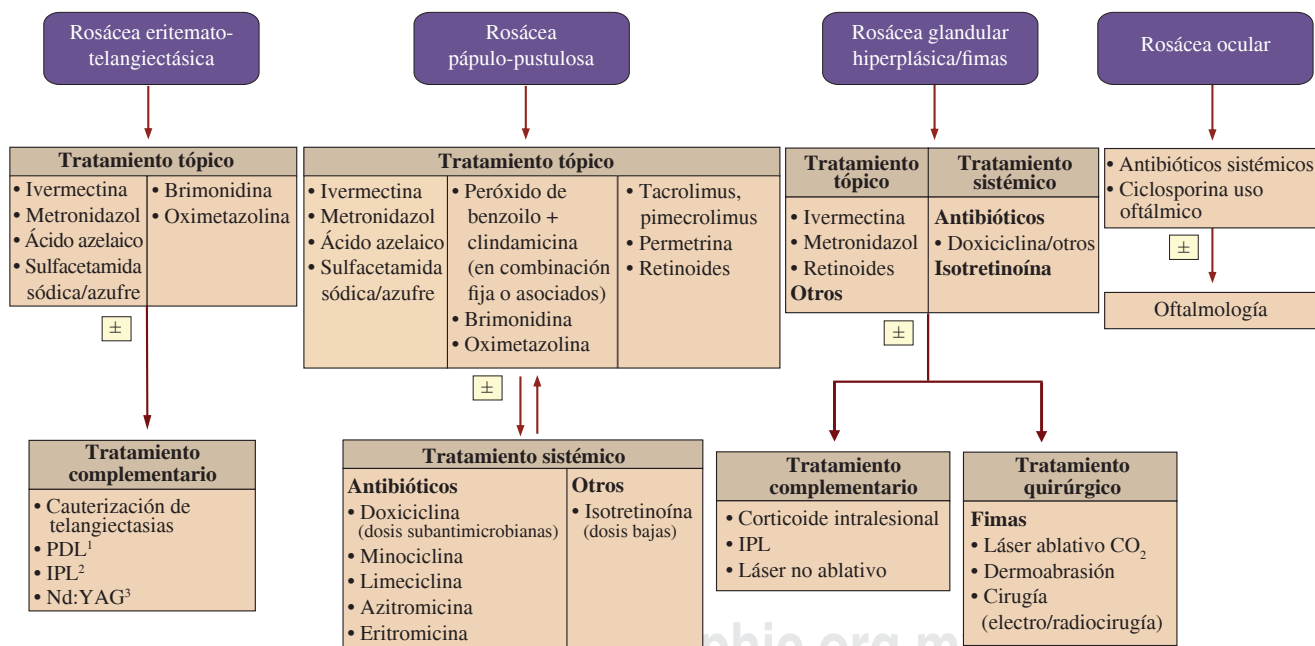
La rosácea es muy rara en la infancia, quizá es poco diagnosticada, y puede confundirse con otras patologías, principalmente con acné vulgar y dermatitis perioral. Se

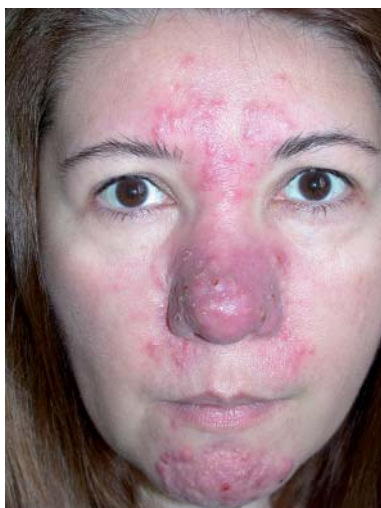

Figura 7. Rosácea granulomatosa (variante).

caracteriza por la presencia de al menos dos de los siguientes signos: pápulas y pústulas con ausencia de comedones y el predominio del componente vascular, eritema transitorio con eritema recurrente o permanente así como distribución preferencial en las áreas convexas de la cara. Las manifestaciones oculares (chalazión recidivante, hiperemia ocular y queratitis) son frecuentes. Se diferencia del acné vulgar por la ausencia de comedones y por la presencia de compromiso vascular. Aunque la rosácea infantil puede confundirse con la dermatitis perioral, debe anotarse que esta última se caracteriza por pápulas puntiformes y muy pocas pústulas pequeñas de localización periorificial, y a diferencia de la rosácea, no se observan telangiectasias.⁹

La rosácea extrafacial es infrecuente, y se cree que la elastosis solar secundaria a exposición crónica al sol puede ser un factor predisponente en el que el *Demodex folliculorum* tenga alguna participación. Afecta la cara y además puede comprometer al cuero cabelludo, región submandibular, cuello, pecho y parte superior de la espalda; también se ha observado en miembros superiores y en formas aisladas, en manos. La morfología es muy similar, aunque a veces se ven lesiones granulomatosas.¹⁰



Cuidados generales: evitar factores que producen vasodilatación facial: alimentos calientes/picantes, bebidas calientes/alcohólicas (ej. vino tinto), factores emocionales, exceso de calefacción, procedimientos agresivos (exfoliaciones químicas), medicamentos.
Cuidados dermatocósméticos: Protectores solares • Limpiadores restauradores de barrera cutánea • Compresas frías (agua, manzanilla, malva) • Aguas termales • Maquillaje corrector • Drenaje linfático (edema).
Cosmeceúticos: antioxidantes (vitamina C, polifenoles), niacinamida, avena coloidal, *Hamamelis*, otros.

¹ PDL: láser pulsado de colorantes | ² IPL: luz intensa pulsada | ³ Nd:YAG: láser de neodimium YAG.

Figura 8. Guía de tratamiento de la rosácea.

La forma granulomatosa (Figura 7) se clasificó como una variante, tanto por su aspecto clínico como por los hallazgos histopatológicos. Puede imitar diversas patologías granulomatosas faciales, entre las que se incluyen el lupus miliar diseminado facial, sarcoidosis micropapulosa, o la tuberculosis cutánea.¹¹

Respecto al tratamiento, en una exhaustiva revisión de la bibliografía más reciente se evaluaron los fármacos de uso sistémico y tópico, así como diversas tecnologías que ayudan a optimizar los objetivos. También se juzgó importante incluir los cuidados generales y dermatocósméticos apropiados para complementar el tratamiento médico.

Por último, se decidió confeccionar una guía terapéutica en lugar de un algoritmo, ya que este último es un método para resolver un problema mediante una secuencia de pasos y la rosácea a menudo no sigue una sucesión de hechos clínicos (Figura 8).¹²⁻¹⁵

Es necesario aclarar que los fármacos que se mencionan son aquellos de los que se dispone de suficiente evidencia

sobre su acción terapéutica en esta patología. Debido a que se están llevando a cabo estudios con fármacos nuevos y con algunos que tienen otras indicaciones, la guía terapéutica que sugiere GILER refleja el estado de los conocimientos en el presente y deberá actualizarse en forma periódica.

La clasificación y la guía terapéutica constituyen la primera entrega del GILER. Es nuestro propósito continuar con el estudio y revisión de la clasificación y tratamiento de la rosácea, para consensuar y/o modificar las características clínicas; estar atentos a los nuevos fármacos y que muchas veces no tienen el respaldo científico ni la evidencia necesaria para considerarlos como el hallazgo «ideal» para su «curación».

Correspondencia:

Ana Kaminsky

Ayacucho 1570, Buenos Aires, Argentina

E-mail: anakaminsky@gmail.com

BIBLIOGRAFÍA

1. Vemuri RC, Gundamaraju R, Sekaran SD, Manikam R. Major pathophysiological correlations of rosacea: a complete clinical appraisal. *Int J Med Sci.* 2015 May 5;12(5):387-396
2. Tan J, Berg M. Rosacea: current state of epidemiology. *J Am Acad Dermatol.* 2013; 69 (6 Suppl 1): S27-S35.
3. Tan J, Blume-Peytavi U, Ortonne JP, Wilhelm K, Marticou L et al. An observational cross-sectional survey of rosacea: clinical associations and progression between subtypes. *Br J Dermatol.* 2013; 169 (3): 555-562.
4. Two AM, Wu W, Gallo RL, Hata TR. Rosacea. Part I. Introduction, categorization, histology, pathogenesis, and risk factors. *J Am Acad Dermatol.* 2015; 72 (5): 749-758.
5. Wilkin J, Dahl M, Detmar M, Drake L, Feinstein A, Odom R et al. Standard classification of rosacea: report of the National Rosacea Society Expert Committee on the Classification and Staging of Rosacea. *J Am Acad Dermatol.* 2002; 46 (4): 584-587.
6. Wilkin J, Dahl M, Detmar M, Drake L, Liang MH, Odom R et al. Standard grading system for rosacea: report of the National Rosacea Society Expert Committee on the classification and staging of rosacea. *J Am Acad Dermatol.* 2004; 50 (6): 907-912.
7. Elewski BE, Draelos Z, Dréno B, Jansen T, Layton A, Picardo M. Rosacea - global diversity and optimized outcome: proposed international consensus from the Rosacea International Expert Group. *J Eur Acad Dermatol Venereol.* 2011; 25 (2): 188-200.
8. Potz-Biedermann C, Mehra T, Deuter C, Zierhut M, Schaller M. Ophthalmic rosacea: case report in a child and treatment recommendations. *Pediatr Dermatol.* 2015; 32 (4): 522-525.
9. Chamaillard M, Mortemousque B, Boralevi F, Marques da Costa C, Aitali F et al. Cutaneous and ocular signs of childhood rosacea. *Arch Dermatol.* 2008; 144 (2): 167-171.
10. Bostanci O, Borelli C, Schaller M. Treatment of extrafacial rosacea with low-dose isotretinoin. *Acta Derm Venereol.* 2010; 90: 409-410.
11. Lee GL, Zirwas MJ. Granulomatous rosacea and periorificial dermatitis: controversies and review of management and treatment. *Dermatol Clin.* 2015; 33 (3): 447-455.
12. Del Rosso JQ. Management of cutaneous rosacea: emphasis on new medical therapies. *Expert Opin Pharmacother.* 2014;15 (14): 2029-2038.
13. Del Rosso JQ, Thiboutot D, Gallo R, Webster G, Tangheiti E, Eichenfield LF et al. Consensus recommendations from the American Acne & Rosacea Society on the management of rosacea, part 3: a status report on systemic therapies. *Cutis.* 2014; 93 (1): 18-28.
14. Two AM, Wu W, Gallo RL, Hata TR. Rosacea: part II. Topical and systemic therapies in the treatment of rosacea. *J Am Acad Dermatol.* 2015; 72 (5): 761-770; quiz 771-772.
15. van Zuuren EJ, Fedorowicz Z. Interventions for Rosacea. *JAMA.* 2015; 314 (22): 2403-2404.